



© Mehtap Pehlivanlar Küçük,  
© Esmeray Mutlu Yılmaz,  
© Davut Aydın,  
© Fatma Ülger,  
© Şaban Esen

## Yoğun Bakımda Multidisipliner Yaklaşımla Tedavi Edilen, Mortalitesi Yüksek Bir Olgu: Meningokoksik Menenjit

### A Case of High Mortality, Treated with Multidisciplinary Approach in Intensive Care: Meningococcal Meningitis

Geliş Tarihi/Received : 12.02.2017  
Kabul Tarihi/Accepted : 14.03.2017

©Telif Hakkı 2018 Türk Yoğun Bakım Derneği  
Türk Yoğun Bakım Derneği Dergisi, Galenos Yayınevi tarafından basılmıştır.

Mehtap Pehlivanlar Küçük, Esmeray Mutlu Yılmaz,  
Davut Aydın, Fatma Ülger,  
Ondokuz Mayıs Üniversitesi Tıp Fakültesi,  
Anesteziyoloji ve Reanimasyon Anabilim Dalı, Yoğun  
Bakım Bilim Dalı, Samsun, Türkiye

Şaban Esen  
Ondokuz Mayıs Üniversitesi Tıp Fakültesi, Enfeksiyon  
Hastalıkları Anabilim Dalı, Samsun, Türkiye

Mehtap Pehlivanlar Küçük (✉),  
Ondokuz Mayıs Üniversitesi Tıp Fakültesi,  
Anesteziyoloji ve Reanimasyon Anabilim Dalı, Yoğun  
Bakım Bilim Dalı, Samsun, Türkiye, Türkiye

E-posta : mehtap\_phlvnr@hotmail.com

Tel. : +90 505 242 44 90

ORCID ID : orcid.org/0000-0003-2247-4074

**ÖZ** Meningokoksemi ani başlangıçlı, hızlı seyirli, purpura fulminans ve yaygın damar içi pıhtılaşma tablosunun eşlik edebildiği, septik şok ve çoklu organ yetersizliğine neden olabilen, mortalitesi yüksek bir hastalıktır. Meningokoksik menenjite yol açtığında mortalitesi artar. İyileşen olgularda dahi nörolojik sekeller ve ekstremitte kayıplarının nedeni olması; yoğun bakım desteğini olguların yönetiminde önemli kılmaktadır. Monitörizasyon, yeni modlarla mekanik ventilasyon uygulamaları, plazmaferez, sempatik ganglion blokajı gibi destek yöntemleri uygulanarak başarılı şekilde tedavi edilen, mortalitesi yüksek bir meningokoksik menenjit olgusu literatürler eşliğinde sunulmuştur.

**Anahtar Kelimeler:** Meningokoksik menenjit, havayolu basıncını salıverme ventilasyonu, plazmaferez, ganglion blokajı

**ABSTRACT** Meningococemia is a highly mortal disease that can cause septic shock and multiple organ failure, which can be accompanied by sudden onset, rapid course, purpura fulminans and diffuse intravenous coagulation tables. Mortality increases when meningococcal causes to meningitis. The fact that it is the cause of neurological sequelae and extremity losses even in the recovering cases makes the support provided by the intensive care unit quite important in the management of cases. A case with meningococcal meningitis with high mortality, who was successfully treated through the use of supportive methods, such as monitorization, mechanical ventilation practices with new modalities, plasmapheresis and sympathetic ganglion blockage, has been presented in company with the literature.

**Keywords:** Meningococcal meningitis, airway pressure release ventilation, plasmapheresis, ganglion blockage

## Giriş

Akut bakteriyel menenjitler antibiyotik teknolojisindeki gelişmeler ve modern yoğun bakım ünitelerine karşın halen dünyada bulaşıcı hastalıklara bağlı ölüm nedenleri sıralamasında önlerde yer almaktadır (1). *Neisseria meningitidis*'in neden olduğu meningokokal hastalık tüm dünyada çocuk ve genç erişkinlerin önemli morbidite ve mortalite nedenlerinden biridir. Mortalite oranları %9'dan başlayıp meningokoksemi olgularında %40'a kadar çıkmaktadır (2-4). Amerika Birleşik Devletleri'nde 2005-2011 yılları arası meningokokal hastalık insidansı her 100,000'de 0,3 olarak tanımlanmıştır (5).

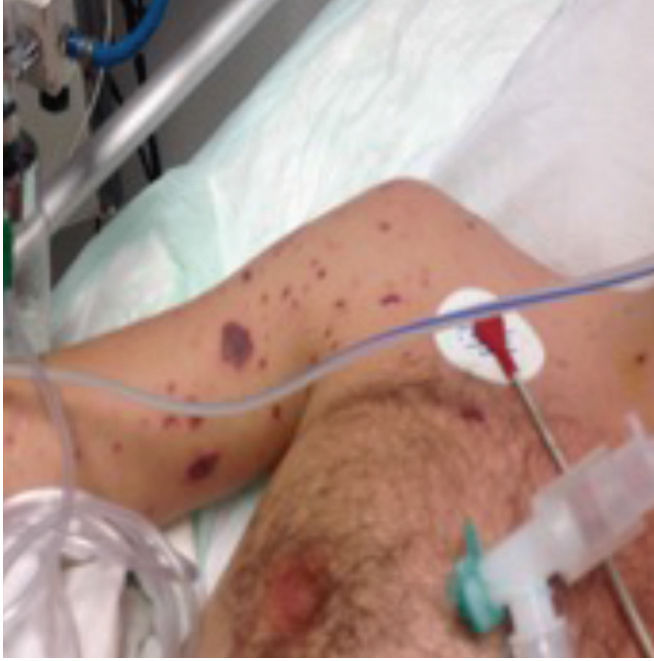Türkiye Sağlık Bakanlığı verilerine göre her yıl meningokoksemiye bağlı 47-151 ölüm bildirilmektedir. Olguların ilk 24 saat içinde sağlık müdürlüklerine bildirilmesi zorunludur (6). Mortalite riski yüksek olan çoklu organ tutulumlu olgular yoğun bakım disipliniyle ele alınmalı ve tedavi stratejileri belirlenmelidir.

## Olgu Sunumu

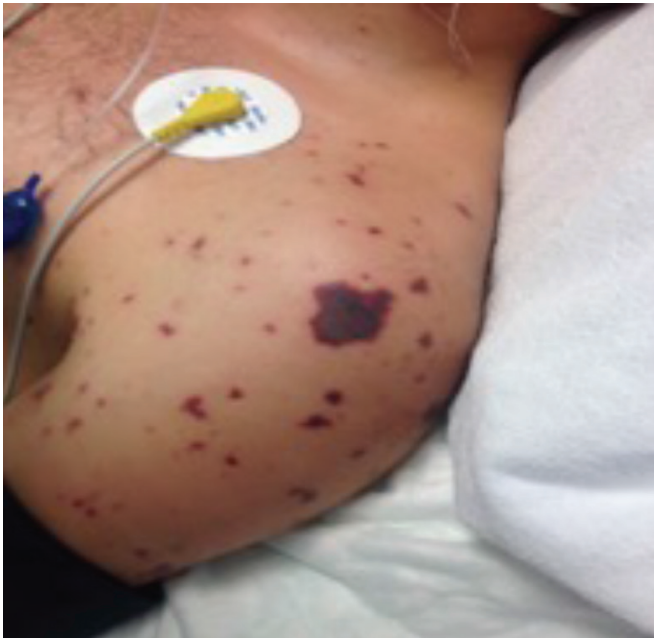Olgumuzda belirtilen hastanın klinik durumunun bilimsel bir dergide paylaşılacağı ile ilgili onam hastadan ve yakınından alınmıştır. Yirmi bir yaşında erkek hasta, askerliği sırasında

bacaklarda kuvvetsizlik, ateş yüksekliği, sol diz dış kısmında kızarıklık, üst solunum yolu semptomları ile dış merkezde acil servise başvurmuş. Kliniğe bilinçte bulanıklık, tansiyon düşüklüğü de eklenince hasta meningokoksik menenjit ön tanısıyla tarafımıza sevk edilerek yoğun bakım ünitemize kabul edildi. Fizik muayenesinde vücutta yaygın, basmakla solmayan döküntüler izlendi (Resim 1-3). Kan basıncı 110/70

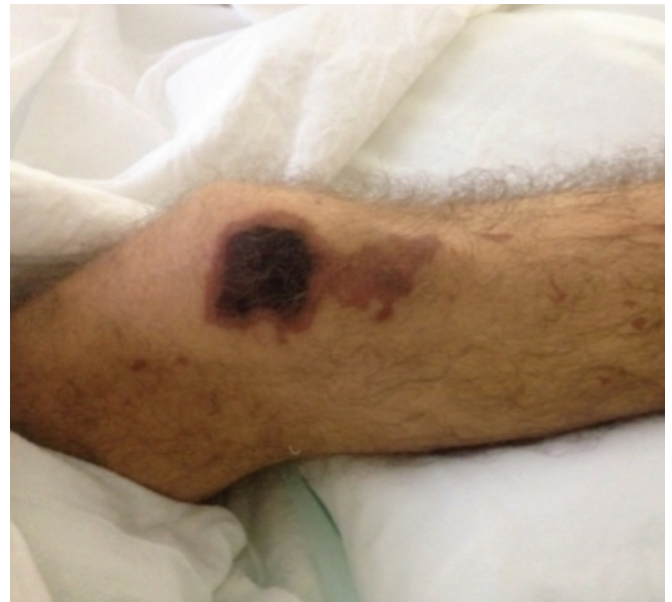mmHg, solunum sayısı 33 dk<sup>-1</sup>, nabız 120 dk<sup>-1</sup>, ateş 36,7 °C idi. Dış kurumda yapılan lomber ponksiyon sonrası alınan beyin omurilik sıvısı (BOS) incelemesinde glukoz: 31 mg dL<sup>-1</sup>, protein: 157mg dL<sup>-1</sup>, hücre sayımında 860 hücre/mm<sup>3</sup> olarak saptandığı öğrenildi. BOS ile eş zamanlı kan glukozu ve BOS hücre dağılımı, gram boyama gibi verilere hasta epikrizinden ulaşılamamıştır. Acil şartlarında uygulanmış olan ampirik tedavi (seftriakson, meropenem, vankomisin) nedeni ile ya da mikroorganizmanın hızla ekilememesi sonucu BOS kültür üremesi sağlanamadı ancak, kan kültürde *N. meningitidis* saptandığı öğrenildi. Kan hemoglobini: 13,1 gr dL<sup>-1</sup>, lökosit: 15,000 mm<sup>3</sup>, kreatin: 3,63 mg dL<sup>-1</sup>, kalsiyum: 7,2 mg dL<sup>-1</sup>, platlet: 24,000/mm<sup>3</sup>, protrombin (PT): 28 sn, parsiyel tromboplastin (PTT): 55 sn, uluslararası normalleştirilmiş oran (INR): 2,4, prokalsitonin: 100 ng mL<sup>-1</sup>, C-reaktif protein: 7,3 mg dL<sup>-1</sup> olarak saptandı. PT, PTT, INR uzunluğu beraberinde eş zamanlı bakılan periferik yaymasında trombosit sayısı 40,000/mm<sup>3</sup>, şistosit ve dev trombositler saptanması sonucu hematoloji konsültasyonu ile mevcut klinik sepsis tablosu ilişkili yaygın damar içi pıhtılaşma lehine (YDİP) değerlendirildi. Trombosit ve taze donmuş plazma replasmanları yapıldı. Hastaya seftriakson 2x2 gr ve beraberinde anamnezinde önceki grip öyküsü, solunumsal yakınmalar, akciğer grafisinde saptanan infiltrasyon nedeni ile atipik pnömoni ön tanısı ile klaritromisin 2x250 mg, oseltamivir 2x150 mg, metilprednizolon 3x20 mg tedavileri eklendi. İntravenöz sıvı, inotrop ve vazopressör tedavileri başlandı. İzleminde 38 °C üzeri ateşleri olan hastanın tedavisi meropenem, vankomisin



**Resim 1.** Purpurik-ekimotik lezyonlar 1



**Resim 2.** Purpurik-ekimotik lezyonlar 2



**Resim 3.** Purpurik-ekimotik lezyonlar 3

ve caspofungine geçildi. Düşük dozlarda 20-50 mg sa<sup>-1</sup> esmolol infüzyonu başlandı. Tedricen bilinci kötüleşen, maske oksijen desteği ile solunum sıkıntısı artan ve oksijen saturasyonu düşen hastanın kontrol kan gazında pH: 7,10, oksijen kısmi basıncı (PO<sub>2</sub>): 114 mmHg, karbon dioksit kısmi basıncı: 61,4 mmHg, karbondioksit basıncı (PCO<sub>2</sub>), BE: -24 mmol L<sup>-1</sup>, bikarbonat: 8,4 mmol L<sup>-1</sup> olarak saptandı. Yoğun bakım ünitesine alındıktan 16 saat sonra ani kardiyak arrest gelişen hastaya yaklaşık 10 dakika kadar kardiyopulmoner resüsitasyon yapıldı ve mekanik ventilasyon (MV) desteği sağlandı.

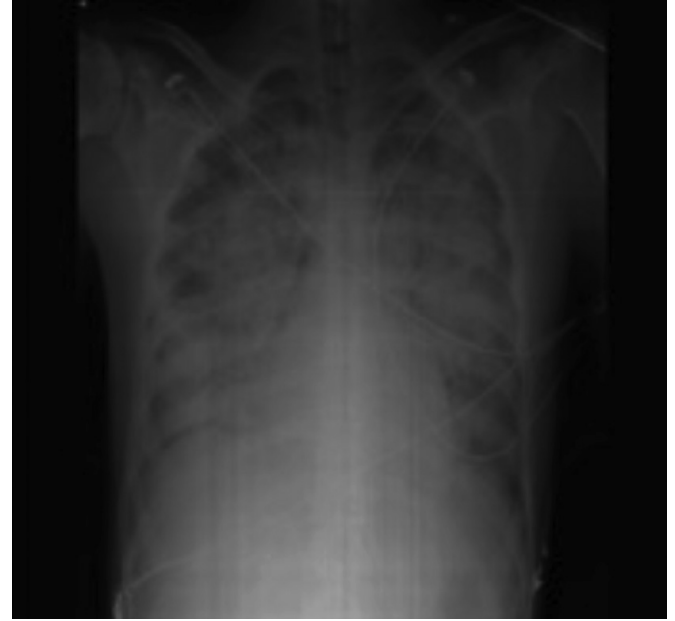Radyografik incelemede; başvuru anındaki beyin tomografisi normaldi ve akciğer grafisindeki minimal infiltrasyon (Resim 4) entübasyon sonrası çekilen akciğer grafisinde anlamlı olarak progrese idi (Resim 5). PO<sub>2</sub>/FiO<sub>2</sub>: 80 olan hasta ağır Akut Respiratuar Distress sendromu (ARDS) ile uyumluydu ve mekanik ventilatörde havayolu basıncını salıverme ventilasyonu (APRV) modunda ve P<sub>High</sub>: 25 cmH<sub>2</sub>O, P<sub>Low</sub>: 0 cmH<sub>2</sub>O, T<sub>High</sub>: 4,0 sn, T<sub>Low</sub>: 0,8 sn, I/E: 5;1 ayarlarıyla solutuldu. Bu sırada hastaya takibinin 2. gününde plazmaferez başlandı ve 4 seans uygulandı. MV desteğinin 3. gününde posterior-anterior akciğer infiltrasyonları tama yakın gerilemişti (Resim 6) ve destek altıncı gününde sonlandırılarak spontan solunuma geçildi.

Hastanın 4 ekstremitte periferinde özellikle sağ el ve sağ bacakta değişik düzeylerde iskemik, nekrotik alanlar oluştu

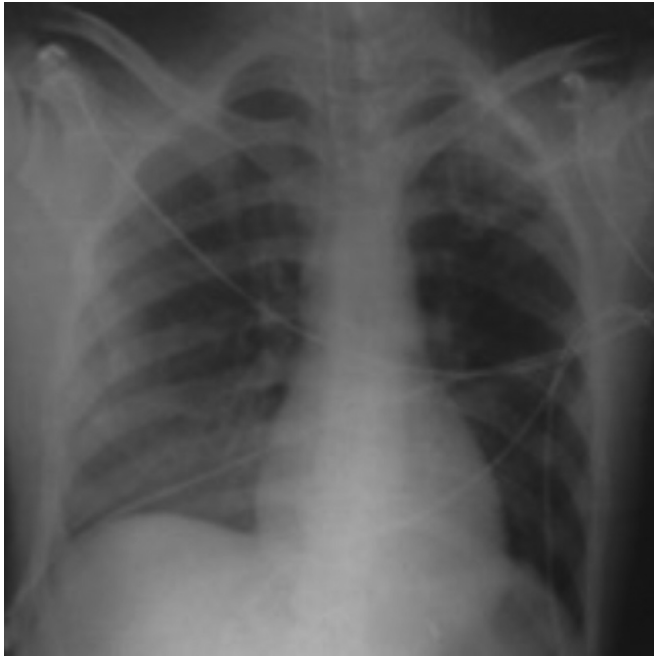(Resim 7-9). Nekroz alanlarına elevasyon ve sıcak uygulama ile iloprost infüzyonu başlandı. Sağ el için 4 seans sol el için 2 seans olmak üzere stellat ganglion blokajı yapıldı. Genel durumu düzelen hastanın olası ekstremitte amputasyonları ve hiperbarik oksijen tedavisi amaçlı askeri personel olması nedeni ile tedavisinin devamı için ilgili kuruma sevki yapıldı.

## Tartışma

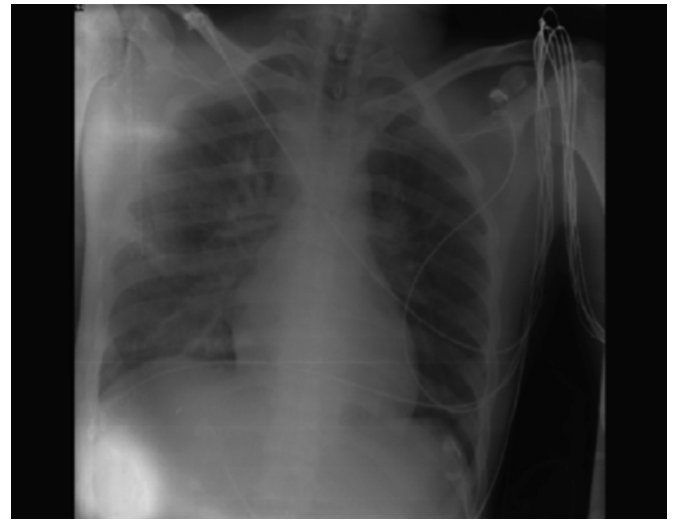
*N. meningitidis* gram negatif aerobik diplokoktur. On üç serogruba ayrılırlar ayrıca yirmi farklı da serotipi bulunmaktadır.



Resim 5. On altıncı saatteki akciğer grafisi



Resim 4. Başvuru akciğer grafisi



Resim 6. Yetmiş ikinci saatteki akciğer grafisi

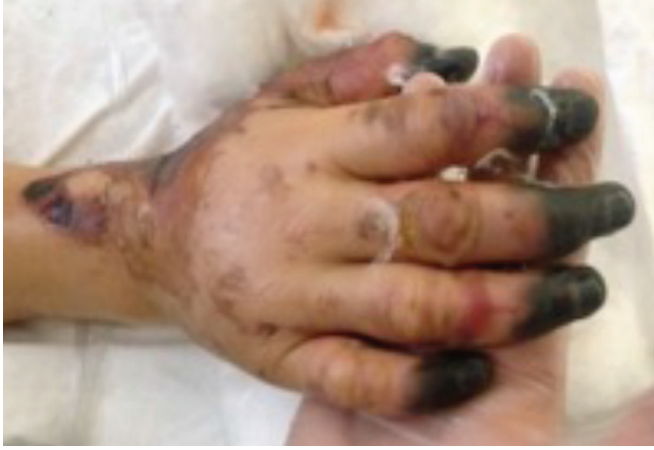

Mortalitesi oldukça yüksek olan invazif meningokoksik hastalıklar en sık akut menenjit şeklinde seyreder; ancak menenjitte veya menenjit olmaksızın şokla birlikte fulminan meningokoksemi ya da şok veya menenjit olmaksızın sadece meningokoksemi şeklinde de seyredebilir. Hastalar özellikle serogrup-Y ile gelişen meningokoksik pnömoni

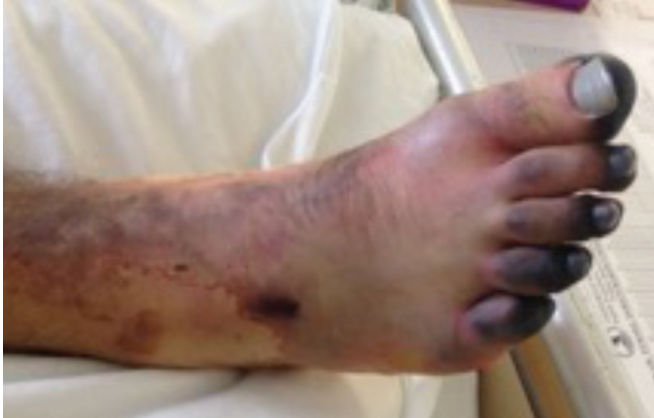tablosu ile de karşımıza gelebilir (7). Çocuk yuvaları, okullar, erişkin popülasyonda askeri kıışalar, okul yatakhanelerindeki bireylerde enfeksiyon riski artmaktadır. Olgumuz da 21 yaşında, askerliğinin ilk birkaç ayı içerisinde; meningokoksik hastalık saptanmış ve maalesef progresif seyrederek menenjit tablosuyla karşımıza gelmiştir.

Meningokoksemide hastalık, semptomların başlamasıyla beraber çok hızla ilerler, hastalar hızla şok ve ölüme kadar ilerleyebilen bir tabloyla karşımıza gelebilir. Menenjite bağlı en sık semptomlar ateş, bulantı-kusma, baş ağrısı, konsantrasyon güçlüğü, miyalji gibi diğer viral enfeksiyonlarda karşılaşılabilecek bulgulardır (8). Bir kişide akut başlangıçlı ateş ile birlikte ense sertliği ve/veya bilinç değişikliği ve/veya diğer meningeal irritasyon bulgularının varlığı ve/veya peteşi ya da purpura şeklinde döküntü ile karakterize hastalık tablosu ile karşılaşıldığında, meningokoksik menenjitten şüphelenilmelidir. Kesin tanı için kan kültürü ve BOS kültürü gerekmektedir (6). Deri lezyonlarının biyopsilerinde de etken gösterilebilir. Erişkin meningokok enfeksiyonlarının tedavisinde önerilen primer rejim Sefotaksim (2 gr 4-6 saatte bir i.v.) veya Seftriaksondur (2 gr 12 saatte bir i.v.). Tedavi süresi 7 gün olmalıdır (9). Erken tedavi ile mortalite ve yaşayan hastalarda sekel gelişimi önemli oranda azalmaktadır (10). Olgumuzda tedavide seftriakson intravenöz 2x2 gr dozunda kullanıldı, ancak hekime ilk başvuru ve ilk dozu alma süresi semptom başlangıcından 24 saat sonraki dönemde idi.

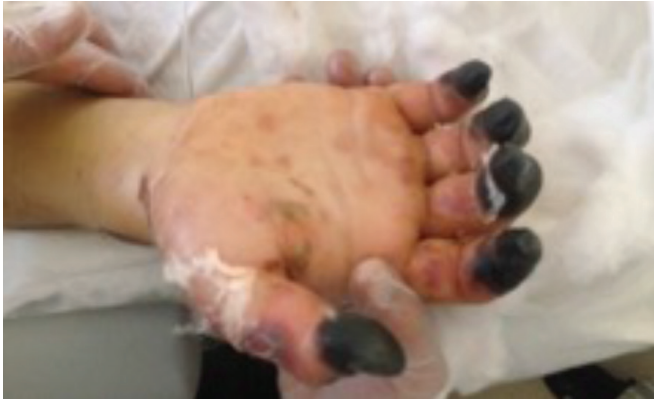Olgumuzdaki gibi başvuru anında hastalarda düşük kan basıncına eşlik eden taşikardi izlenebilir. Erken vasküler instabiliteye bağlı postural hipotansiyon da sık karşılaşılan bulgulardır. Peteşiler birleşerek purpurik ve ekimotik lezyonlara dönüşebilirler. Hastamızda tedavinin 2. gününde başlayıp ilerleyen ve amputasyonun düşünüldüğü ekstremitte nekrozları izlendi (Resim 7-9). Bu şekilde vasküler komplikasyonlar ilişkili ekstremitte kayıpları ile, yaşayan bireylerde sekeller kalabilir (11). Ekstremitte nekrozlarının en yoğun izlendiği sağ el distal falankslara etkisi açısından hastaya stellat ganglion blokajı yapıldı, işlem birkaç seans devam edildi. Nekroz alanlarında dolaşımın arttığı gözlemlendi. Stellat ganglion bloğu sırasında kardiyak arreste varabilen çok ciddi komplikasyonlar görülebileceği unutulmamalı blokaj öncesi hasta iyi değerlendirilmeli ve monitörize edilmelidir. Fulminan meningokoksemi meningokokların dolaşımında hızla çoğalması ve endotoksin düzeylerinin hızla artması ile karakterizedir. Hastamızda da olduğu gibi ağır ve 24 saatten uzun süren şok tablosu izlenir. Bu nedenle en kısa sürede ilk doz antibiyoterapinin uygulanması hayati



**Resim 7.** Nekroza giden distal ekstremiteler 1



**Resim 8.** Nekroza giden distal ekstremiteler 2



**Resim 9.** Nekroza giden distal ekstremiteler 3

önem taşır (12). Ayrıca adrenal yetmezliğe (Waterhouse-Friderichsen sendromu) yol açan adrenal enfarktüs de hipotansiyon nedeni olabilir (13). Bu olasılık göz önüne alınarak hastamıza tedavide metilprednizolon eklenmişti. Steroid tedavisi aynı zamanda akut bakteriyel menenjitin ilk saatlerinde rutin önerilmektedir ve uygulandığında işitme kaybı ve diğer nörolojik sekellerin önlenmesinde de etkin bulunmuştur (14). Ancak *N. meningitidis* menenjitinde etkinliğine ve kullanımına dair kesin kanıtlar gösterilememiştir.

Hastamıza tedavisinin ikinci gününde plazmaferez başlandı. Plazmafereze dayalı tedavi yöntemlerinin özü, immün kompleksler, proteine bağlı toksinler, otoantikolar ve yüksek molekül ağırlıklı solütler ile proteine bağlı solütlerin uzaklaştırılmasına dayanır; solütlerin uzaklaştırılmasının klinik etkisi genellikle immünsupresif tedaviden daha hızlıdır. Günümüzde sepsis, otoimmün hastalıklar, zehirlenmeler, YDIP gibi daha birçok hastalığın tedavisinde kullanılmaktadır (15). Meningokoksik hastalıklarda plazmaferezin kullanımına dair kesin kanıtlar olmamakla beraber literatürde başarılı sonuçlar alındığına dair olgu bazında eski tarihli yayınlar mevcuttur (16,17). Bizim olgumuzda da dört seans plazmaferez tedavisinin ilkinde bile hipotansiyon ve taşikardide dramatik bir düzelme meydana geldi. Yoğun bakım ünitelerinde meningokoksik hastalık tedavisinde rutin tedavi protokollerine yanıt alınamayan durumlarda plazmaferezin de düşünülebileceği

ve bu verilerin yeni çalışmalarla desteklenmesi gerektiği kanaatindeyiz.

ARDS tedavisinde uygun mod seçimi ile yapılan MV da hayati önem taşır. Olgumuzda kullanılan APRV modu devamlı pozitif havayolu basıncının iki farklı değeri arasında solunmasını sağlayan ve spontan solunuma izin veren bir ventilasyon modudur. APRV, ARDS'de geleneksel yöntemlere oranla daha düşük pik basınçları, daha iyi oksijenlenme, daha etkin renal perfüzyon, daha az dolaşimsal kayıp ve hastanın hemodinamisini bozmadan daha iyi gaz değişimi sağlar (18).

Sonuç olarak meningokoksik menenjit sıklıkla yoğun bakım ihtiyacı gösteren mortalitesi yüksek bir hastalıktır ve tedavi başlamadan önce kaybedilecek her saatin hayati önemi vardır. Yoğun bakımda multidisipliner bir ekip tarafından yakın ve sıkı bir takiple mortalite oranları ve oluşabilecek sekeller azaltılabilir, yüz güldürücü sonuçlar alınabilir.

### Etik

**Hasta Onayı:** Hasta ve hasta yakınından onam alınmıştır.

### Yazarlık Katkıları

Cerrahi ve Medikal Uygulama: M.P.K., E.M.Y., D.A., Konsept: M.P.K., F.Ü., Dizayn: M.P.K., D.A., Ş.E., Veri Toplama veya İşleme: E.M.Y., D.A., Analiz veya Yorumlama: M.P.K., F.Ü., Ş.E., Literatür Arama: M.P.K., Yazan: M.P.K.

**Çıkar Çatışması:** Yazarlar tarafından çıkar çatışması bildirilmemiştir.

**Finansal Destek:** Yazarlar tarafından finansal destek almadıkları bildirilmiştir.

## Kaynaklar

- Fauci AS. Infectious diseases: considerations for the 21st century. *Clin Infect Dis* 2001;32:675-85. Epub 2001 Feb 23.
- Kvalsvig AJ, Unsworth DJ. The immunopathogenesis of meningococcal disease. *J Clin Pathol* 2003;56:417-22.
- Pickering LK. Red book®: 2003 report of the committee on infectious diseases: American Academy of Pediatrics; 2003.
- Rosenstein NE, Perkins BA, Stephens DS, Popovic T, Hughes JM. Meningococcal disease. *N Engl J Med* 2001;344:1378-88.
- Cohn AC, MacNeil JR, Clark TA, Ortega-Sanchez IR, Briere EZ, Meissner HC, et al. Prevention and control of meningococcal disease: recommendations of the Advisory Committee on Immunization Practices (ACIP). *MMWR Recomm Rep* 2013;62:1-28.
- Buzgan T, Tumay Ş, Buyurgan V, Bayazit Y. Meningokoksik menenjit saha rehberi. Ankara: TC Sağlık Bakanlığı Temel Sağlık Hizmetleri Genel Müdürlüğü. 2005:10-6.
- Apicella MA. *Neisseria meningitidis*. Mandell, Douglas and Bennett's Principles and Practice of Infectious Diseases. 2000.
- Nielsen HE, Andersen EA, Andersen J, Böttiger B, Christiansen KM, Daugbjerg P, et al. Diagnostic assessment of haemorrhagic rash and fever. *Arch Dis Child* 2001;85:160-5.
- Tunkel AR, Hartman BJ, Kaplan SL, Kaufman BA, Roos KL, Scheld WM, et al. Practice guidelines for the management of bacterial meningitis. *Clin Infect Dis* 2004;39:1267-84.
- Somer A. Meningoko Enfeksiyonları: Klinik, Tanı Ve Tedavi. *ANKEM Derg* 2013;27(Ek 2):5-7.
- Health Advisory: Meningococcal Vaccine Recommendations for Men Who Have Sex with Men [Internet]. Commonwealth of Massachusetts Department of Public Health. 2012. Available from: <http://www.mass.gov/eohhs/docs/dph/cdc/immunization/alerts-meningococcal-msm.pdf>.
- Van Deuren M, Brandtzaeg P, van der Meer JW. Update on meningococcal disease with emphasis on pathogenesis and clinical management. *Clin Microbiol Rev* 2000;13:144-66.
- Harrison LH, Pass MA, Mendelsohn AB, Egri M, Rosenstein NE, Bustamante A, et al. Invasive meningococcal disease in adolescents and young adults. *Jama* 2001;286:694-9.
- Brouwer MC, McIntyre P, Prasad K, van de Beek D. Corticosteroids for acute bacterial meningitis. *Cochrane Database Syst Rev* 2015;(9):CD004405.
- Akpolat T, Utaş C. Hemodiyaliz Hekimi El Kitabı. Renal Transplantasyon ve Hasta Seçimi 2001:263-5.
- Brandtzaeg P, Sirnes K, Folsland B, Godal H, Kierulf P, Bruun J, et al. Plasmapheresis in the treatment of severe meningococcal or pneumococcal septicaemia with DIC and fibrinolysis. Preliminary data on eight patients. *Scandinavian journal of clinical and laboratory investigation Scand. J Clin Lab Invest Suppl* 1985;178:53-5.
- Pedersen R, Pedersen O, Nielsen I, Stengaard-Petersen K. Meningococcal septicaemia treated with combined plasmapheresis and leucapheresis or with blood exchange. *Br Med J (Clin Res Ed)* 1984;289:254-5.
- Cairo JM. *Pilbeam's mechanical ventilation: physiological and clinical applications*: Elsevier Health Sciences; 2015.